

# Die antibakterielle Photodynamische Therapie (aPDT)

## Eine Patientenstudie – Ergebnisse nach anderthalb Jahren

Ziel der Studie ist es, den klinischen Effekt einer zusätzlich zur konventionellen Parodontitis- und Periimplantitisbehandlung durchgeführten antibakteriellen Photodynamischen Therapie (aPDT) festzustellen.<sup>1</sup> Bei 70 im Schnitt 14 Jahre (2–19 Jahre) lang regelmäßig betreuten Patienten mit der Diagnose der chronischen oder aggressiven Parodontitis bzw. Periimplantitis wird der Ist-Zustand am Ende der konventionell austherapierten Behandlungsphase mikrobiologisch durch Benutzung des GABA Meridol-Parotests und klinisch durch die Taschentiefe und einen modifizierten SBI festgestellt.<sup>2</sup> Zusätzlich getrennt ausgewertet werden 96 Implantate bei 25 Patienten.

Dr. Tilman Eberhard M.Sc. (Implantologie) /Schwäbisch Gmünd, Dr. med. Dr. med. dent. Dr. phil. nat. Christian Foitzik/Darmstadt, Prof. Dr. med. dent. Gisbert Krekeler<sup>1</sup>/Freiburg im Breisgau

■ Nach der Untersuchung unterziehen sich alle Probanden einer PZR (Professionelle Zahnreinigung) oder einem SRP (Scaling und Root planing). Einen Tag nach PZR bzw. drei Tage nach SRP werden alle Units (Zähne und Implantate) photodynamisch mit dem System der Firma HELBO® behandelt. Eine Woche nach der Therapie und sechs Monate später wird eine komplette mikrobiologische und klinische Evaluierung durchgeführt. Bei fast allen Patienten wird nach sechs Monaten wieder eine PZR durchgeführt, tags darauf die aPDT. Ein Jahr und anderthalb Jahre nach Therapiewechsel wird der klinische Zustand durch Erhebung von Taschentiefe und SBI an allen Units dokumentiert. Bei mikrobiologisch nachgewiesener unzureichender Bakterienreduktion (17 von 70 Probanden, meist hoch Aa assoziiert) wird trotz auch hier klinischer Verbesserungen einmalig eine einwöchige Antibiose nach Winkelhoff durchgeführt.<sup>3</sup>

Alle Ergebnisse zeigen eine deutliche Reduzierung der parodontalen Markerkeime, die auch noch sechs Monate später deutlich nachweisbar ist. Taschentiefe und Blutungsindex werden stark reduziert und können dann bei halbjährlicher Wiederholung von kombinierter PZR und aPDT bisher anderthalb Jahre auf niedrigem Niveau konstant gehalten werden. Dies gilt ebenso bei aggressiver Parodontitis, die nach teilweise notwendiger einmaliger Antibiose genauso wie die chronische Form weiterbehandelt wird. Die Therapie der beteiligten Implantate ist identisch. Ein komplettes Therapieschema wird vorgestellt.<sup>4</sup> Die aPDT zeigt sich so als effiziente, bisher nebenwirkungsfreie Ergänzung der Parodontitis- und Periimplantistherapie.

Seit 2004 vertreibt die Firma HELBO®, Walldorf, Deutschland, ein Low-Level-Lasersystem zur antibakteriellen Photodynamischen Therapie bei Parodontitis und Periimplantitis mit Phenothiazinchlorid als Photosensitizer in Deutschland. Das Ziel der vorliegenden Praxisstudie ist es, die Effektivität dieser zusätz-

lichen Therapie bei chronischer und aggressiver Parodontitis sowie Periimplantitis zu untersuchen, ein weiteres Ziel, ein Praxiskonzept zu entwickeln, das diese neue zusätzliche Therapie einfach, vorhersehbar und delegierbar in den normalen Praxisablauf integriert. Bislang existieren außer Fallberichten keine vergleichbaren Untersuchungen.

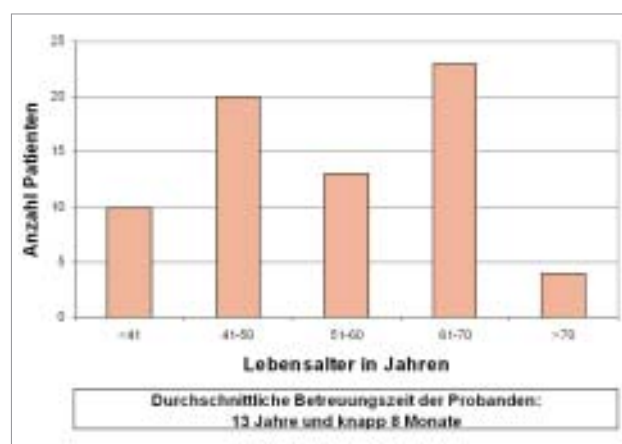


Abb. 1: Altersverteilung aller Patienten.

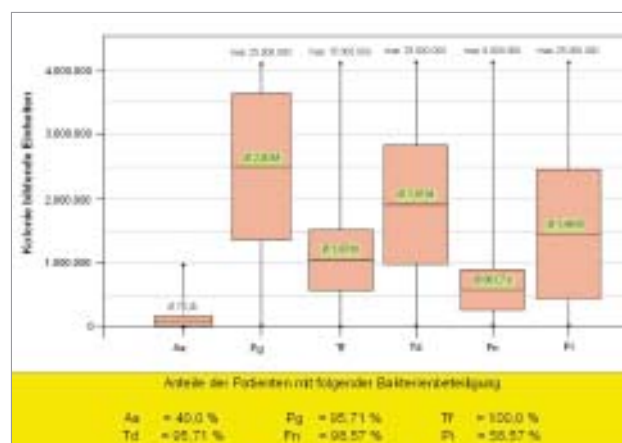


Abb. 2: Mikrobiologie Ausgangssituation.

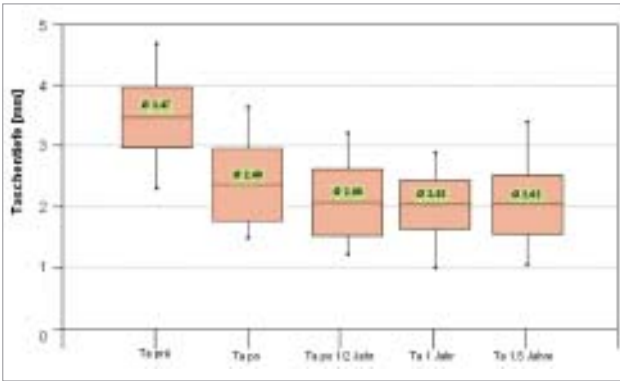


Abb. 3: Taschentiefendurchschnitt aller Patienten ohne zusätzliche Antibiose.

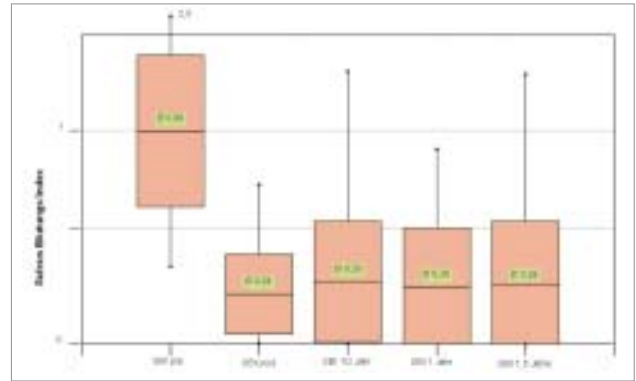


Abb. 5: SBI-Durchschnitt aller Patienten ohne zusätzliche Antibiose.

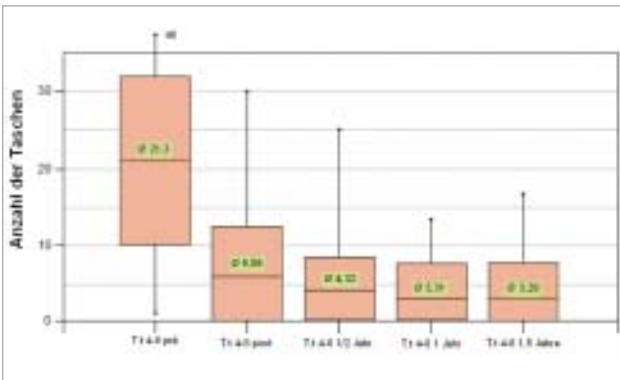


Abb. 4: Durchschnittliche Anzahl der Taschen zwischen 4 und 6 mm bei Patienten ohne zusätzliche Antibiose.

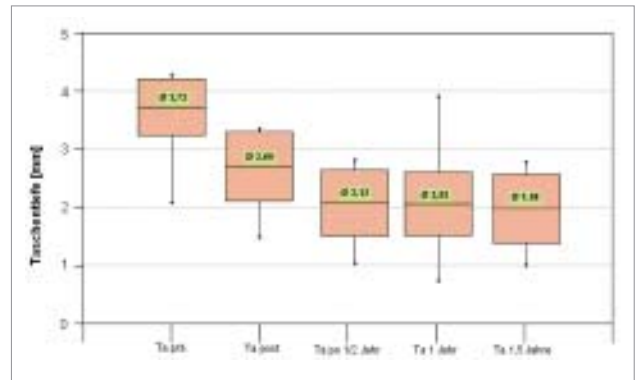


Abb. 6: Taschentiefendurchschnitt der Patienten mit einmaliger zusätzlicher Antibiose.

### Patienten, Material und Methode

#### Die Patienten

Das Probandengut besteht aus 70 Patienten, 23 Männern und 47 Frauen, die sich im Schnitt fast 14 Jahre (2 bis 19 J.) im Paro-Recall meiner Praxis befinden. Das Durchschnittsalter beträgt 54 Jahre. Der durchschnittliche Zeitabstand aller Probanden zum letzten Recall beträgt ebenso sechs Monate wie zwischen den Recallsitzungen während der gesamten Betreuungszeit. Es handelt sich bei diesen Patienten um bisher mit den meisten konventionellen Methoden, d.h. mit PZR, SRP, Lappen-OP, Irrigation, Hardlaser-Dekontamination, lokaler und systemischer Antibiose, betreute Parodontitis- und Periimplantitispatienten.

#### Das Photodynamik-System der Firma HELBO®

Es besteht aus einem Low-Level-Diodenlaser mit 660 nm Wellenlänge und 40 mW Therapieleistung, dem Photosensitizer (Phenothiazinchlorid) und der 3-D-Pocket-Probe Lasersonde. Aus dem an die Bakterienmembran gebundenen Photosensitizer Phenothiazinchlorid wird durch Bestrahlung mit dem Laser Singulett-Sauerstoff freigesetzt, der bakterizid wirkt und damit alle Bakterien um bis zu zwei bis drei 10er-Potenzen reduziert. Ein zusätzlicher biodynamischer Effekt des Laserlichts aktiviert die schnelle Gewebeheilung und Regeneration. Nebenwirkungen des Photosensitizers sind bis auf eine temporäre Blauverfärbung der Strukturen nicht bekannt.

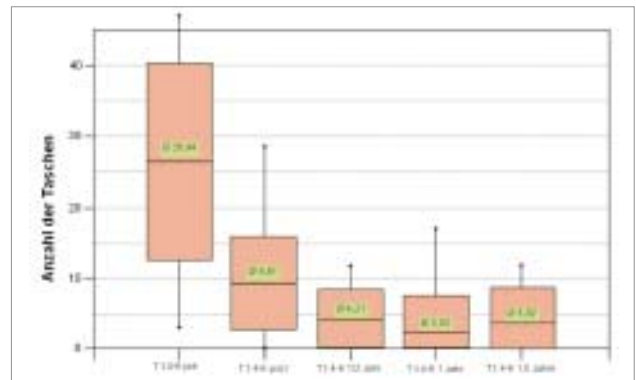


Abb. 7: Durchschnittliche Anzahl der Taschen zwischen 4 und 6 mm der Patienten mit einmaliger zusätzlicher Antibiose.

### Messmethodik

#### Mikrobiologie

Zur Anwendung kommt von GABA die Meridol-Paro-Diagnostik. Es handelt sich hierbei um einen Real-Time PCR-Test als Poolprobe.

#### Messung der Taschentiefe

Die Taschentiefe der Zahnfleischtaschen aller Zähne wird mit identischen PA-Sonden (Fa. Dentina) mit 20 bis 30 Gramm Druck bei jeder Messung durch denselben Behandler ausgemessen. Die mesial und distal jeder Unit gemessenen Taschentiefe wird in glatten Millimetern angegeben. Für jeden Patienten geht der Durchschnittswert aller Zahnfleischtaschen in die Berechnung ein.

**Messung des Sulcus Bleeding Index (SBI)**

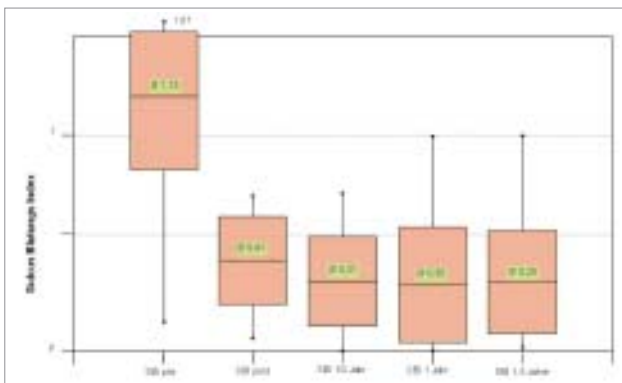
Es handelt sich um einen modifizierten, vereinfachten SBI mit vier Skalierungen:

- 0 keine Blutung auf Sondierung auslösbar
- 1 kleine Blutungspunkte auf Sondierung
- 2 flächige Blutung auf Sondierung
- 3 blutgefüllter Sulkus und/oder Papille auf Sondierung.

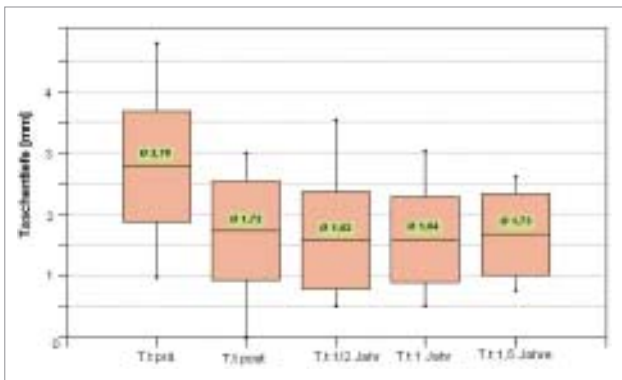
Die Messung erfolgt wiederum an allen Zähnen einmal im bukkalen Sulkus, alle Messungen werden durch denselben Behandler durchgeführt. Der Durchschnittswert je Patient geht in die Statistik ein.

**Studienprotokoll**

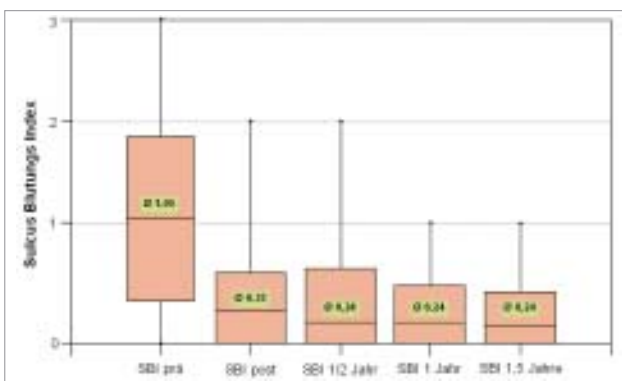
Bei den Patienten wird am Ende der konventionellen Therapiephase Mikrobiologie, Taschentiefe und mod.



**Abb. 8:** SBI-Durchschnitt der Patienten mit einmaliger zusätzlicher Antibiose.



**Abb. 9:** Taschentiefe aller Implantate ohne zusätzliche Antibiose.



**Abb. 10:** SBI aller Implantate ohne zusätzliche Antibiose.

SBI erhoben. Nach klinischer und mikrobiologischer Untersuchung wird den Befunden entsprechend entweder nur eine PZR oder bei hohem bakteriellen Status und länger zurückliegendem SRP nach der PZR ein SRP mit laserunterstützter Dekontamination der Taschen (diodengepulster Nd:YAG-Laser) durchgeführt. Diese Therapie wurde bei fast allen Patienten im Verlauf der Jahre schon mehrfach angewendet. Einen Tag nach PZR bzw. drei Tage nach SRP erfolgt nun als Zusatz die antibakterielle Photodynamische Therapie an allen Units. Eine Woche nach der ersten aPDT werden sämtliche bakteriologischen und klinischen Parameter wieder erhoben. Nach sechs Monaten werden wiederum sämtliche bakteriologischen und klinischen Parameter kontrolliert, 59 der 70 Probanden bekommen anschließend wieder eine PZR mit einem Tag später nachfolgender aPDT, 11 Patienten entweder nur eine PZR oder gar keine Therapie. Diese 11 Patienten haben entweder immer noch optimale Werte oder wollen zu diesem Zeitpunkt keine weitere Therapie. Nach 12 und 18 Monaten erfolgen die nächsten Kontrollen, diesmal nur Taschentiefe und SBI. Dies hat neben der augenscheinlichen Entkoppelung der klinischen von den mikrobiologischen Werten auch wirtschaftliche Gründe. Es folgt dann wiederum eine PZR + aPDT.

Bei 17 Patienten mit nicht zufriedenstellender Keimreduktion wird nach der Kontrolle der Ergebnisse eine neuerliche PZR mit anschließender einwöchiger Antibiose nach Winkelhoff durchgeführt, daraufhin nochmals eine aPDT, um resistente Bakterien zu reduzieren und das chemisch alterierte Gewebe biodynamisch zu stimulieren. Bei diesen 17 Patienten handelt es sich zum größten Teil<sup>14</sup> um Parodontitiden/Periimplantitiden, die mit stark erhöhten Werten von Aa assoziiert sind (Meridol-Paro-Test >10.000). Im Probandengut waren andererseits jedoch auch 10 Patienten, die trotz ebenso stark erhöhter Aa-Werte keine Antibiose benötigten.

**Ergebnisse**

**Mikrobiologie**

Abbildung 2 zeigt die mikrobiologischen Ausgangswerte am Ende der konventionellen Therapie. 40 % der Probanden haben einen positiven Aa-Nachweis, was in dieser großen Anzahl (normales PA-Patientengut maximal 20–30 %) eventuell eine Erklärung für die bisherige Therapieresistenz in der untersuchten Patientengruppe gibt. Die mikrobielle Entwicklung während der Therapie mit zusätzlicher aPDT zeigt folgendes Ergebnis:

Eine Woche nach durchgeführter aPDT sind alle Markerkeime im Durchschnitt immer noch sehr stark reduziert, nach sechs Monaten beobachtet man ein wieder deutliches Ansteigen von Aa und Pg, weniger bei Tf und Fn, und nur sehr gering bei Td und Pi.

**Taschentiefe und SBI bei Patienten ohne zusätzliche Antibiose**

Abbildung 3 zeigt die deutliche Reduktion des Taschentiefendurchschnitts der Patienten ohne zusätzliche Antibiose während der Therapie mit aPDT. Abbildung 4

verdeutlicht den sehr starken Rückgang der Anzahl der Taschen zwischen 4 und 6 mm bei den Patienten ohne zusätzliche Antibiose. Taschentiefen über 6 mm kamen beim Probandengut schon vor der Therapieerweiterung selten vor (0,5 Taschen pro Patient), die meisten werden während der weiteren Therapie in die Gruppe der 4 bis 6 mm-Taschen oder darunter reduziert, eine geringe Anzahl bleibt bestehen (0,2 pro Patient). Abbildung 5 zeigt den mod. SBI-Durchschnitt aller Patienten ohne zusätzliche Antibiose nimmt nach der Erstbehandlung auf 1/3 ab und bleibt weiter auf diesem niedrigen Niveau.

#### Taschentiefe und SBI bei Patienten mit überwiegend hoch Aa assoziierter Parodontitis

Es zeigt sich bei diesen Patienten bei deutlich schlechterem Ausgangswert des Taschentiefendurchschnitts nach einmaliger einwöchiger Antibiose nach Winkelhoff in Kombination mit der aPDT eine mindestens genauso starke Reduktion mit ebenso nachhaltiger Wirkung im bisherigen gesamten Verlauf der Studie (Abb. 6–8).

#### Taschentiefen und mod. SBI der separat ausgewerteten Implantate

96 Implantate bei 25 Patienten in der nicht zusätzlich antibiotisch behandelten Gruppe (insgesamt 109 Implantate bei 29 Patienten) wurden nochmals separat ausgewertet. Auch hier wurden die Durchschnittswerte je Patient gebildet. Die Implantatzahl je Patient bewegt sich zwischen 1 und 15. Hier zeigt sich bei durchschnittlich deutlich besseren Ausgangswerten (Liedauer?) ebenso eine Verbesserung der Taschentiefe und des mod. SBI auf günstigere Werte als bei der Gesamtheit der Units. Nach anderthalb Jahren bei halbjährigem Recall besteht eine minimale Tendenz zum Wiederanstieg bei der Taschentiefe (Abb. 9–10).

### Diskussion

Durch die hier vorliegende Praxisstudie sollen verlässliche Aussagen über die Wirksamkeit der aPDT als zusätzliche Therapie bei chronischer und aggressiver Parodontitis und bei Periimplantitis über einen längeren Zeitraum möglich werden. Die Gesamtdauer der Studie ist offen. Die momentan vorliegenden Ergebnisse über anderthalb Jahre erlauben jedoch schon einen deutlichen Hinweis auf die Effektivität dieser Therapie in Kombination mit konventionellen Methoden. In der Praxis des Verfassers wurde die aPDT vor knapp drei Jahren eingeführt, nach teils verblüffenden, teils enttäuschenden Ergebnissen in Handling-Details verändert, die Zeitabstände und Abfolge der einzelnen Teilmaßnahmen probeweise variiert und die Therapie anschließend systematisiert. Es zeigte sich eine hohe Effektivität dieser kombinierten Therapie. Die aPDT wurde nun vorerst als zusätzliche Parodontitis- und Periimplantitistherapie (und -prophylaxe!) bei Patienten eingesetzt, die trotz enger Recall-Abstände und intensiver Prophylaxe und Therapie kein zufriedenstellendes Er-

Therapieschema Photodynamik						
	Ohne Implantate		MI Implantaten		Risikopatienten	Antibiotika-Unverträglichkeit
Aa > 10 <sup>8</sup>	SRP + AB nach 1 Woche aPDT				AB + SRP nach 1 Wo AB + aPDT	SRP nach 3 Tg aPDT nach 1 Wo PZR + aPDT
	Recall 6 Monate PZR, nach 1 Tag aPDT		Recall 4 Monate PZR, nach 1 Tag aPDT		Recall 6 Monate s.s. AB + PZR + aPDT	Recall 4 Monate PZR, n. 1 Tag aPDT
Aa < 10 <sup>8</sup>	PZR nach 1 Tag aPDT	SRP nach 3 Tag aPDT	PZR nach 1 Tag aPDT	SRP nach 3 Tag aPDT	s.s. AB + PZR + aPDT	PZR nach 1 Tag aPDT
	Recall 6 Monate PZR, nach 1 Tag aPDT		Recall 4 Monate PZR, nach 1 Tag aPDT		Recall 6 Monate s.s. AB + PZR + aPDT	Recall 6 Monate PZR, n. 1 Tag aPDT

s.s. = single-shot; AB=Antibiose

Abb. 11: Das Therapiekonzept Photodynamik gibt dem Praktiker ein einfaches Schema für den Therapieverlauf an die Hand.

KOS<sup>®</sup>metik für den Kieferknochen!

the implant.company



einstückig  
transgingival  
sofort belastbar

KOS<sup>®</sup>

Allfit<sup>®</sup>

- Das Allfit<sup>®</sup>-Implantatsystem «KOS<sup>®</sup>» ist aus hochbruchfester Titanlegierung gefertigt.
- Einstückige Implantate mit apikalem Kompressionsschraubengewinde sowie geradem, biegbarem oder anguliertem Massivsekundärteil.
- Geeignet für Kronen, Brücken, Stege.
- Das Kompressionsschrauben-Design erlaubt bei korrektem chirurgischen Vorgehen die Versorgung mit Sofortbelastung.

Informieren Sie sich auch über unseren Kuba-Kurs!

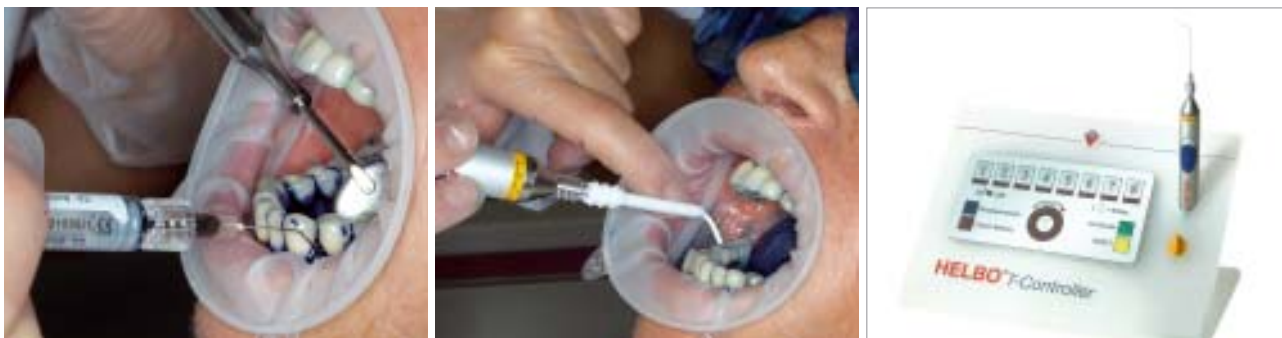Sie erreichen uns:

Telefon 0 89 319761-0

Fax 0 89 319761-33

E-Mail: info@ihde-dental.de





**Abb. 12:** Applikation des HELBO Blue Photosensitizers. – **Abb. 13:** Belichtung mit dem HELBO TheraLite Laser, Aktivierung des Photosensitizers, Bildung von lokalem Singulett-Sauerstoff und damit verbundenen Bakterienzerstörung. – **Abb. 14:** Therapiekonzept Photodynamik.

gebnis zeigten. Die Patienten dieser Studie befanden sich im Schnitt fast 14 Jahre in parodontologischer Betreuung und hatten ein individuelles Gleichgewicht zwischen Therapieerfolg und Progredienz der Erkrankung erreicht. Die deutliche Verbesserung der klinischen Parameter (Taschentiefe und Blutungsindex) bei diesem konventionell stark vorbehandelten Patientengut durch die zusätzliche aPDT lässt für diese neue zusätzliche Behandlungsmethode einen deutlichen Effekt in der Praxis vermuten.

Die ebenso gute Wirkung in der Periimplantitisbehandlung stellt die Frage nach einer generellen Prophylaxe durch diese Methode. Bei manifesten Periimplantitiden sollte über eine Verkürzung des Behandlungsintervalls von sechs auf vier Monate nachgedacht werden, da bei halbjährlichen Recallabständen eine minimale Verschlechterung der klinischen Durchschnittswerte nach anderthalb Jahren festgestellt wurde (freiliegende Implantatoberflächen, Bakterien-Adhärenz!). Bei hoch mit Aa assoziierter Parodontitis und Periimplantitis (Aa > 10.000) sollte einmalig auf eine einwöchige Antibiose nach Winkelhoff parallel zur SRP und vor der ersten aPDT nicht verzichtet werden, obwohl sicherlich auch hier noch ein gewisser Prozentsatz dieser Patienten ohne Antibiose Verbesserungen des Zustandes erreichen und andere seltene Problemfälle, die nicht hoch Aa assoziiert sind, anfangs übergangen werden. Der bessere Weg, der jedoch mit sehr hohem Aufwand verbunden ist, besteht darin, alle Patienten eine Woche nach der ersten aPDT nochmals klinisch und mikrobiologisch zu testen (wie in der Studie geschehen!). Da dies jedoch sehr aufwendig ist, scheint das in Abbildung 11 vorgestellte Therapie-

schema in praxi der gangbare Weg. Wenn in Ausnahmefällen eine Woche nach der aPDT einzelne Taschen beim vorsichtigen Sondieren eine Blutung zeigen, sollten diese nachbehandelt werden. Ferner muss nochmals darauf hingewiesen werden, dass die aPDT ohne direkt vorhergehendes mechanisches Debridement (Biofilmerzstörung möglichst kurz zuvor) einen deutlich reduzierten Effekt zeigt. Ein geringer zeitlicher Abstand zwischen Debridement und aPDT verhindert weitgehend Blutungen während der Durchführung der aPDT. Blutungen verhindern ebenso wie blutungsstillende Maßnahmen eine sichere Benetzung der Bakterien und des Gewebes durch den Photosensitizer. Ebenso wichtig ist die dauerhafte Motivation der Patienten zur effektiven Mundhygiene, was jedoch durch die für die Patienten schnell erkennbar eintretende Verbesserung des klinischen Bildes in der Regel kein Problem darstellt. Die hier gezeigte Kombination von effektiver Bakterienreduktion und Biostimulation scheint die Therapiesicherheit bei Parodontitis, Periimplantitis und der jeweiligen Prophylaxe deutlich zu verbessern.

In ihrem weiteren Verlauf (Ausdehnung auf mindestens fünf Jahre) soll die Studie Auskunft geben über die Stabilität der parodontalen und periimplantären Verbesserungen, die durch die zusätzliche Anwendung der aPDT erreicht wurden. Die nun auch schon zu einem Teil vorliegenden 2-Jahres-Ergebnisse bestätigen bisher die Konstanz und weitgehende Rezidivfreiheit des klinischen Ergebnisses auch über diesen Zeitraum. ■

*Die Literatur kann beim Verfasser angefordert werden.*

ANZEIGE



## ■ KONTAKT

### **Dr. Tilman Eberhard M.Sc. (Implantologie)**

Untere Zeiselbergstraße 18, 73525 Schwäbisch Gmünd  
Tel.: 0 71 71/24 35, Fax: 0 71 71/49 54 83  
E-Mail: info@zahnarzt-eberhard.de

### **Dr. med. Dr. med. dent. Dr. phil. nat. Christian Foitzik**

OPI Nieder-Ramstädter-Straße 18/20, 64283 Darmstadt

### **Prof. Dr. med. dent. Gisbert Krekeler†**

Universitätsklinik und Poliklinik für MKG-Chirurgie  
Hugstetter Straße 55, 79106 Freiburg im Breisgau